Lane Medical Library

Aus der Universitäts-Augenklinik zu Giessen.

Casuistische Beiträge

zur

Kenntnis der praecornealen Sarkome.

(Mit 2 Abbildungen).

Inaugural-Dissertation

zur Erlangung der Doctorwürde der Hohen mediz. Fakultät

der Grossherzoglich

Hessischen Ludewigs-Universität Giessen

vorgelegt von

Fritz Seiderer

appr. Arzt

aus Freising (Bayern).

Freising 1895.

Dr. Franz Paul Datterer, Buchdruckerei.

Aus der Universitäts-Augenklinik zu Giessen.

Casuistische Beiträge

zur

Kenntnis der praecornealen Sarkome.

(Mit 2 Abbildungen).

Inaugural-Dissertation

zur Erlangung der Doctorwürde der Hohen mediz. Fakultät

der Grossherzoglich

Hessischen Ludewigs-Universität Giessen

vorgelegt von

Fritz Seiderer

appr. Arzt

aus Freising (Bayern).

Freising 1895.

Dr. Franz Paul Datterer, Buchdruckerei.

Digitized by the Internet Archive
in 2026

https://archive.org/details/IA40154004_0334

Meinem lieben Schwager

Herrn Dr. Felix Vogt

prakt. Arzt zu Nandlstadt

gewidmet.

Unter den Neubildungen des Auges beanspruchen die präcornealen oder, wie sie von anderen Autoren genannt werden, die epibulbären Tumoren das Interesse der Pathologen sowohl als auch der Augenärzte in besonders hohem Grade. Wie selten diese Geschwülste und die Tumoren der Augenhäute überhaupt sind, geht daraus hervor, dafs Noyes bei der Durchsicht der Journale des Newyork Eye and Ear Infirmary von 10 Jahren unter 70809 Patienten nur 25 Tumoren der Conjunktiva und 3 der Cornea verzeichnet fand; Lyder Borthen sah unter 45000 Augenkranken 23 mit Melanosarkomen überhaupt. Noyes gibt in seiner Arbeit eine Übersicht über die bis dahin veröffentlichten Fälle von extraoculären Tumoren und zählt deren 127. Der mikroskopische Befund ist häufig sehr kurz und ungenau beschrieben und die Bezeichnung der Geschwulst äufserst verschiedenartig gewählt. Im Anschlufs an 2 Fälle von primärem Sarkom der Conjunctiva bulbi, die von der Limbuszone ausgingen und die ich während meiner Praktikantenzeit an der Universitätsaugenklinik zu Giefsen zu beobachten Gelegenheit hatte, habe ich, angeregt durch Herrn Prof. Dr. Vossius, die einschlägige Litteratur, soweit sie mir zu Gebote stand, durchgegangen und will nun versuchen, einen Überblick zu geben über den Stand unserer Kenntnisse von dieser immerhin seltenen Erkrankung. In dem einen meiner Fälle hatte der Tumor bereits die ganze Cornea überwuchert, in dem andern bestanden mehrere isolierte Geschwulstknoten in der Limbuszone.

Der Ausgangspunkt extraoculärer Neubildungen sowohl der Carcinome als der Sarkome ist nach den übereinstimmenden Angaben der Autoren fast regelmäfsig das Conjunktivalgewebe in dem gefäfsreichen Bezirke des Limbus corneae. Es

sind zwar in letzter Zeit von Rumschewitsch und anderen Autoren auch Beobachtungen mitgeteilt worden, bei welchen die Geschwulstbildung primär von der Cornea ohne Beteiligung des Conjunktivalgewebes des Limbus ausgegangen war; sie gehören jedoch, wie von den betreffenden Forschern selbst zugegeben wird, zu den Seltenheiten. Ich habe mich daher in der Zusammenstellung der Litteratur auf diejenigen Fälle beschränkt, bei denen der Ausgang vom Limbus mit Sicherheit festgestellt ist. Und in der That bilden die von dieser Region ausgehenden Sarkome eine typische Krankheitsform: ihr malignes Verhalten, bestehend in der Neigung zu Recidiven selbst bei frühzeitiger Radikaloperation, die bei genügend langer Dauer der Beobachtung oft die Herausnahme des betroffenen Auges erfordern, die Häufigkeit der Pigmentierung, das Verhalten des Tumors gegen das Innere des Bulbus etc. bedingen ein ausgeprägtes Krankheitsbild.

Durch die Güte des Herrn Prof. Dr. Vossius ist es mir vergönnt, die Krankengeschichte der 2 von mir beobachteten Fälle zu veröffentlichen. Ich glaube, dafs dieselben schon deshalb einen nicht unwichtigen Beitrag zur Casuistik bilden, da ich auch in der Lage bin, die Resultate genauer mikroskopischer Untersuchung der operierten Bulbi, die in der Präparatensammlung der Giefsener Universitätsaugenklinik aufbewahrt sind, zu liefern. In der beigefügten Tafel gebe ich die photographische Nachbildung der beiden Präparate; dieselben sind von Herrn Dr. Nieser, Assistenzarzt der Augenklinik, angefertigt.

Im I. Falle handelte es sich um die 58jährige Fuhrmannsfrau Margarethe W. aus Wieseck, aufgenommen in die Universitäts-Augenklinik am 7. April 1891, entlassen am 16. April. Anamnese: P. hatte immer gesunde Augen. Im Frühjahr 1890 wurde ihr in der Balser'schen Stiftung zu Giefsen von Dr. Winther eine kleine Geschwulst vom linken Auge entfernt. P. kann nicht genau angeben, wo dieselbe gesessen,

meint aber, nach innen von der Hornhaut. Im Herbst vorigen Jahres wurde abermals eine an demselben Orte entstandene Geschwulst exstirpiert. Seit einigen Wochen ist an derselben Stelle eine neue Geschwulst gewachsen und zu gleicher Zeit eine ähnliche auf der andern Seite der Hornhaut aufgetreten.

Status praesens. Rechtes Auge intakt. Am linken Auge befindet sich im Lidspaltenbezirk am innern Limbus corneae eine rötliche Geschwulst mit glatter Oberfläche, welche einen Durchmesser von 3 mm hat, ca. 2 mm hoch ist und mit breiter Basis aufsitzt. Sie schneidet unmittelbar am Cornealrande ab. Oben an der Stelle, wo sie an die Cornea grenzt, befindet sich in ihr eine 2 mm grofse braun pigmentierte Stelle. Die Geschwulst läfst sich zugleich mit der Conjunktiva hin und herschieben. 5 mm über ihr befindet sich ein kleinerer, flacherer und heller gefärbter Tumor, der ebenfalls in der Conjunktiva liegt. Am äufseren Cornealrand, entsprechend der Stelle am inneren, befindet sich eine Geschwulst von demselben Aussehen, wie die am inneren Cornealrande; ihr Durchmesser beträgt 5 mm, ihre Höhe 2,5 mm. Sie greift etwas auf die Cornea über und sitzt ebenfalls breitbasig der Sklera auf. Ihre Oberfläche ist in der Mitte etwas eingezogen, so dafs dadurch eine Andeutung von gelapptem Aussehen hervorgerufen wird. An der obersten Stelle des Tumors ist ein feiner brauner Punkt sichtbar. Etwas unterhalb dieses Tumors ist in der Conjunktiva ein kleiner hellrötlicher cirkumscripter, etwas prominierender Knoten sichtbar. Im oberen Limbus corneae ist eine einige mm lange strichförmige Pigmentierung vorhanden ohne Andeutung einer Geschwulst. Nach den Tumoren ziehen von den Commissuren aus Gefäfse hin, und umgeben sie an den Seiten. Conjunktiva etwas gerötet und geschwellt, secerniert etwas stärker. Visus + 1 D = 1. Diagnose: Multiple Melanosarkome der Conjunktiva bulbi im limbus corneae. Am 9. IV. 91 wurde in Chloroformnarkose die Enucleatio bulbi sinistri ausgeführt, da eine nochmalige Exstirpation der einzelnen Geschwulstknoten bei den

schnellen Recidiven wenig Aussicht auf Erfolg gehabt hätte. Nach Einlegen des Elevateurs sah man, dafs sich am inneren Umfang des bulbus oberhalb der kleinen Geschwulst nach der Übergangsfalte zu noch eine andere Neubildung befand. Es wurde hier möglichst viel Conjunktiva entfernt, ebenso ein grofser Teil des angrenzenden Orbitalfettes. Aufserdem wurde die Carunkel mit der Conjunktiva bulbi exstirpiert. Nach Entfernung des Bulbus Sutur der Conjunktiva. Verband.

16. IV. 91. Conjunktivalwunde geheilt. P. wird entlassen. Conjunktivalsack ziemlich stark verkleinert, so dafs das Tragen eines künstlichen Auges unmöglich ist.

Im Februar 1894 stellt sich P. wieder vor. Bis in die Weihnachtszeit 1893 war sie vollständig ohne Beschwerden geblieben. Die linke Orbita war wiederholt untersucht und frei von Recidiven befunden. Seit Weihnachten 1893 hatte sich unter ziemlich heftigen Schmerzen unterhalb des linken Augenlides in der Gegend des Jochbeinkörpers an der Wange ein sich allmählig vergröfsernder Tumor gebildet, der eine feste Consistenz hatte und gegen den Knochen nicht verschieblich war. Derselbe hatte heute etwa die Gröfse einer halben Kartoffel. Ihre Basis hatte einen Durchmesser von ca. 3 cm, ihre Höhe betrug etwa 1 cm. Es wurde der P. zugeredet, zur Exstirpation des Tumors sich in die chirurgische Klinik zu verfügen.

Eine nochmalige genaue Untersuchung ergab in der Orbita eine etwa kastaniengrofse, harte Geschwulst unmittelbar unter der Conjunktiva. Es wurde deshalb die Exenteratio orbitae und im Anschlufs daran die Exstirpation des Tumors an der Wange vorgenommen. Bei der letzteren Operation wurde derjenige Teil des Jochbeins, welcher fest mit der Geschwulst verwachsen war, mit der Knochenzange entfernt. Heilungsverlauf normal.

Am 8. April 1895, also genau 4 Jahre nach der Enukleation des Bulbus, 1 Jahr nach der Exstirpation des Recidives, fand sich P. auf Bestellung wieder ein. Sie war frei von jedem

Recidive geblieben. Metastasen in inneren Organen liefsen sich ebenfalls nicht nachweisen.

Mikroskopische Untersuchung. (Tafel I)

Nachdem der Bulbus in Müller'scher Flüssigkeit gehärtet, entwässert und mit Alkohol nachbehandelt war, wurde derselbe im Äquator in eine vordere und hintere Hälfte zerlegt, und von dem vorderen Abschnitt ein Segment, welches den Haupttumor von 5 mm Quer- und 2,5 mm Höhendurchmesser umfafste, in Celloidin eingebettet und mit dem Mikrotom in Serienschnitte zerlegt. Dieselben wurden mit Haematoxylin und Eosin gefärbt. Die Untersuchung derartig gefärbter Schnitte mit schwacher Vergröfserung ergab zunächst, dafs die Hauptgeschwulst in der Conjunktiva bulbi hart neben dem Limbus safs, gleichmäfsig von normalem Epithel bedeckt war und ein ziemlich gefäfsreiches Sarkom darstellte, welches aus Rund- und Spindelzellen zusammengesetzt war, sich aber nicht ganz scharf gegen die darunter gelegene Sklera abhob. Die Gefäfse waren äufserst dünnwandig, das Endothelrohr wurde meistenteils direkt von den Geschwulstzellen begrenzt. Grofs- und kleinkalibrige Gefäfse waren in ziemlich gleicher Zahl vorhanden. Die Oberfläche des Tumors war etwas wellig und in der Mitte bestand ein flacher Einsprung, der von einer Epithelwucherung erfüllt war. Das Epithel grenzte sich sehr scharf gegen das eigentliche Sarkomgewebe ab. Seitlich von dieser Epitheleinsenkung fand sich eine ziemlich umfangreiche Hämorrhagie in dem Geschwulstgewebe. Nicht weit von der Oberfläche entfernt und zwischen dieser Hämorrhagie und dem Epithel sah man Tumorzellen, die eine feinkörnige, bräunliche Pigmentinfiltration zeigten, während im Allgemeinen die Geschwulst pigmentlos war. Nur an einer umschriebenen Stelle ebenfalls unter dem Epithel und in unmittelbarer Nachbarschaft einer kleineren Hämorrhagie fanden sich wieder vereinzelte spindelförmige und runde Geschwulstzellen, welche ein fein- und grobkörniges Pigment enthielten, dessen Farbe ebenso wie die Nähe der Hämorrhagie auf einen

hämatogenen Ursprung hindeuteten und das bei Einwirkung von Schwefelammonium in einzelnen Zellen einen schwach grünlichen Farbenton annahm. Es handelte sich hier also um ein in der Pigmentierung begriffenes Sarkom der Bindehaut.

Was die Umgrenzung des Tumors anbelangte, so war dieselbe gegen die Conjunktiva bulbi durch einen tiefen Epithelfortsatz bedingt und in diesem Epithel sah man eine grofse Zahl von Becherzellen, während das subconjunktivale Gewebe eine grofse Zahl weiter Blutgefäfse enthielt. Gegen die Cornea hin sah man ebenfalls eine Abgrenzung durch 2 Epithelzapfen, von denen der eine länger als der andere war. In dem zwischen diesen beiden Zapfen gelegenen schmalen Gewebsstreifen begann die Infiltration mit Geschwulstzellen und von hier zogen nach Art eines Pannus Gefäfszüge oberflächlich in die Cornea; längs den Gefäfsen sah man Geschwulstelemente vordringen. An der Basis des Tumors fand man in den oberflächlichen Schichten der Sklera ebenfalls eine starke Gefäfsneubildung, und in der Umgebung der Gefäfse eine auffallend starke Kerninfiltration, welche den Verdacht erregte, dafs auch hier in den oberflächlichen Schichten die Geschwulstbildung ihren Anfang nahm. Die Untersuchung der von der chirurgischen Klinik zur Verfügung gestellten Schnitte durch den Orbitaltumor und die Geschwulst vom Jochbein ergab, dafs diese Tumoren pigmentlos und auffallend reich an Gefäfsen waren. Die Geschwulstelemente waren zum Teil concentrisch um die Gefäfse angeordnet, so dafs von den im Querschnitt getroffenen Gefäfsen ähnliche Bilder wie bei einem Glioma retinae entstanden. Das Orbitalfettzellgewebe zeigte in der Tiefe einzelne umschriebene kleine Geschwulstknoten. Die Untersuchung des Tumors am Jochbein ergab, dafs die Exstirpation im gesunden Gewebe stattgefunden hatte. Im Übrigen stellte auch dieser Tumor ein unpigmentiertes kleinzelliges Sarkom dar. Die Untersuchung des kleineren Tumors vom inneren Hornhautrande zeigte dieselben Verhältnisse wie die Hauptgeschwulst. Der 5 mm über der letzteren gelegene

flache Knoten bestand hauptsächlich aus einer Hämorrhagie, in deren Umgebung sich reichliche Gefäfse mit verdickter Wandung und einem schmalen Zellmantel fanden. Hiernach schienen die Geschwülste sich in der Umgebung von Gefäfsen zu entwickeln und die Pigmentmassen in den Knoten einen hämatogenen Ursprung zu haben.

Der II. Fall betrifft den 60 Jahre alten Bauer Wilh. K. aus Hartenfels, aufgenommen am 29. XI. 1893, entlassen am 11. XII. 93.

Anamnese: Vor 6 Jahren entwickelte sich beim Patienten ganz schmerzlos neben dem äufsern Hornhautrande ein blafsrotes Knötchen, welches von einem Augenarzt angeblich gebrannt wurde, wobei P. so heftige Schmerzen hatte, dafs er später nicht wieder zur Revision hinging. 2½ Jahre blieb er in dem Auge frei von Beschwerden; das Sehvermögen war noch ganz gut. Zu jener Zeit begann an derselben Stelle ein neues Knötchen, welches langsam von aufsen, ohne erhebliche Schmerzen zu verursachen, nach dem „Augensterne“ zuwuchs. Wenn er die Geschwulst zur Seite „wischte“, konnte er wieder ganz gut sehen. Beim Lidschlage hatte er weiterhin so heftige Beschwerden und Reizerscheinungen am Auge, dafs er dasselbe verband. Unter dem Verbande soll die Geschwulst ganz rapide nicht nur über den Augapfel, sondern auch aus der Lidspalte hervorgewachsen sein. Seit einigen Wochen hat sich vor dem rechten Ohre unter dem Gefühle der Taubheit an der Backe eine Geschwulst entwickelt. Als er deswegen einen Arzt consultierte, wurde er in die Klinik geschickt.

Status praesens: Grofser, blafs aussehender Mann, vor dessen rechtem Ohre dicht unterhalb des Jochbeins unter der Haut eine etwa taubeneigrofse, ziemlich harte unbewegliche Geschwulst sichtbar ist. Die Haut scheint darüber verschieblich. Ob die Geschwulst vom Knochen oder einer Drüse ausgeht, läfst sich nicht genau ermitteln. Vom Munde aus ist dieselbe nicht zu palpieren. Die rechte Lidspalte klafft in der vertikalen Richtung ziemlich stark und hat etwa eine

Höhe von 2 cm. Aus der weiten Lidspalte ragt eine nahezu viereckig gestaltete Geschwulst von blafsrötlicher Farbe hervor, auf deren Oberfläche in der oberen Hälfte ein gelblicher, fast eiterähnlicher Belag sich findet. In der horizontalen Richtung mifst die Geschwulst 21 mm, in der vertikalen 20 mm. Aus der Lidspalte prominiert sie nach vorn 7 mm. Die Oberfläche ist im Ganzen glatt, nur unten sieht man eine flache Einkerbung. Sie nimmt die Stelle der Cornea ein und verdeckt den vorderen Bulbusabschnitt vollständig. Hebt man das obere Lid empor, so setzt sich der Tumor auf der Bulbusoberfläche noch weiter nach oben und aufsen fort. Dieser Fortsatz hat die Gestalt einer Halbkugel mit nach aufsen oben gerichteter Convexität, etwa die Gröfse einer halben Kirsche und ist von dem in der Lidspalte hervorragenden Tumor durch eine flache Furche getrennt, welche genau der Stelle entspricht, wo der Rand des oberen Lides die Tumoroberfläche berührt. Der gröfste Durchmesser der so freigelegten Geschwulst von unten innen nach oben aufsen mifst 25 mm. Der vom Lid verdeckte Abschnitt hat eine etwas dunkelbräunliche Farbe. Die Basis des Tumors hebt sich vollständig scharf gegen die dahinter befindliche Sklera ab. An keiner Stelle sieht man hier etwas von der Cornea. Aufsen ist die Conjunktiva bulbi neben dem Tumor bis zur äufseren Kommissur dunkelrot verfärbt, geschwellt und zu Blutungen geneigt. Aktiv kann die Lidspalte über dem Tumor nicht geschlossen werden, dagegen läfst sich das Lid passiv, allerdings unter starker Dehnung über den Tumor abziehen. Die Geschwulst bewegt sich mit dem linken Auge nach allen Richtungen hin mit.

Am 2. XII. 93. Es wurde ein präcorneales, pigmentiertes Sarkom des bulbus diagnosticiert und nach Erweiterung der Lidspalte nach aufsen in oberflächlicher Narkose die Exenteratio orbitae gemacht unter Schonung der äufseren Lidhaut, während der Lidrand mit dem Tarsus und dem Conjunktivalsack in toto exstirpiert wurde. Das Periost wird

gröfstenteils erst nachträglich entfernt und läfst sich ganz leicht vom Knochen abheben. Mäfsiger Blutverlust. Verschlufs der Lidhautwundränder durch 4 Suturen nach Tamponade der Orbita. Auch an dem exstirpierten Bulbus läfst sich der Tumor nicht abgrenzen von dem vorderen Bulbusabschnitt, den er vollständig ersetzt.

4. XII. Am ersten Abend 38°, gestern 37,6°, heute 37° Körpertemperatur. Gestern noch etwas Übelkeit, heute vollständiges Wohlbefinden. Im Verband heute und gestern nur wenig Blut.

7. XII. Kein Fieber. Fast in der ganzen Orbitalhöhle zeigen sich Granulationen. Die untere und innere Wand ist fast vollständig überkleidet.

10. XII. Das obere Lid deckt fast ganz das Dach der Orbita. Auch von unten und aus der Spitze der Orbita tritt eine ziemlich lebhafte Granulationsbildung ein.

11. XII. Der Tumor vor dem rechten Ohr ist in der letzten Zeit etwas gröfser geworden. Seit gestern fühlt man unterhalb desselben am Halse einen infiltrierten Strang von Lymphdrüsen (?). Die Orbita ist zur Hälfte mit Granulationsgewebe erfüllt. P. wird zur chirurgischen Klinik entlassen zur Beseitigung der Wangengeschwulst.

Befund aus der chirurgischen Klinik: W. K., 60 J., aus Hartenfels, aufgenommen 11. XII., entlassen 29. XII. 93.

Vor dem rechten Ohre in der Gegend der Parotis eine flach erhabene, im Durchmesser 4—5 cm grofse, sehr derbe Geschwulst, welche dem Knochen völlig unverschieblich aufsitzt. Die Haut im Bereich der Geschwulst ist nicht verändert, läfst sich in kleinen Falten abheben. Das Ohrläppchen ist um ein weniges emporgehoben. Von dem untern Rand der Geschwulst verläuft, anscheinend direkt unter der Haut, ein gänsefederkieldicker, runder Strang am Halse abwärts, welcher auf Druck etwas empfindlich ist.

Da die Geschwulst sich anscheinend in der Parotis entwickelt hat, wird die totale Exstirpation dieser Drüse vorge-

nommen (am 15. XII. 93 durch Hrn. Prof. Dr. Poppert). Die Ausschälung, wobei der Nervus facialis durchschnitten werden mufs, ist mit nur geringer Blutung verknüpft. Der von der Geschwulst nach abwärts verlaufende Strang, welcher exstirpiert wird, erweist sich als die thrombosierte Vena jugularis externa. Bei weiterem Vordringen ergibt sich, dafs auch die Vena facialis anterior und posterior und ebenso die facialis communis thrombosiert sind. Letztere wird vor ihrem Eintritt in die jugularis communis ligiert, worauf die genannten Venen exstirpiert werden. Heilung per primam.

22. XII. Mäfsige Sekretion von Seiten der granulierenden Orbita. Am Dach der Orbita hinten innen eine unregelmäfsige, zackig begrenzte, sichtlich nicht granulierende Stelle. Die bräunliche Masse läfst sich nicht abwischen. Dem Gefühl nach handelte es sich um blofsliegenden nekrotischen Knochen.

Nach dem Bericht des Ortsvorstehers seiner Heimat vom 8. IV. 95 ist W. K. am 5. III. 94 „infolge seines Leidens unter grofsen Schmerzen gestorben. P. K. glaubte anfangs, er sei ganz hergestellt, aber in der Zeit von 3 Wochen nahm sein Leiden riesige Fortschritte“.

Der primäre Bulbustumor wird, nachdem der ganze Orbitalinhalt 2 Tage in Müller'scher Flüssigkeit gelegen hat, in schräger Richtung von oben aufsen nach unten innen halbiert. Dabei zeigt sich, dafs in der Tiefe durch den Schnitt gerade die Limbuszone getroffen ist. Die Schnittfläche der Geschwulst hat zum Teile eine helle weifsliche, zum Teil eine durch das Chrom bedingte gelbgrünliche Farbe. Aufserdem sieht man in derselben einzelne glasig durchschimmernde Streifen und Flecken; jene ersteren verlaufen von der Limbuszone in divergenter Richtung nach der Oberfläche der Geschwulst nach Art von Septen. Von der Schnittfläche wird etwas Saft abgestrichen und sofort der mikroskopischen Untersuchung unterworfen. In dem Saft finden sich polygonale, spindelförmige und rundliche Zellen mit teils rundlichem, teils

ovoidem Kern und feinem körnigen Protoplasma vor; die Spindelzellen überwiegen. Ihre Enden sind zum Teile lang ausgezogen und geradlinig, zum Teil geschweift. Stellenweise sieht man fettig degenerierte Zellen mit stark lichtbrechenden kleinen rundlichen Tröpfchen erfüllt und zwischen den ungefärbten bräunliche Zellen mit feinkörnigem Inhalt von der verschiedensten Form. Einzelne dieser Pigmentzellen fallen durch ihre Gröfse auf und haben runde Gestalt, andere sind sehr zierlich spindelförmig. In der oberen äufseren Hälfte der Schnittfläche befindet sich ein brauner, eckiger Streifen, der seiner Farbe nach einer Pigmentierung der Geschwulst entspricht.

Nach diesem Befunde mufste die Diagnose auf eine Mischform von einem teilweise pigmentierten Spindel- und Rundzellensarkom gestellt werden.

Der von Prof. Poppert exstirpierte sekundäre Tumor wurde im pathologischen Institut von Herrn Dr. Wilms genauer untersucht; über denselben liegt folgender Bericht vom 1. II. 94 vor:

Der Tumor hat bei einer Länge von 5,5 cm einen Dickendurchmesser von 4 cm, zeigt im allgemeinen eine eiförmige Gestalt. Die Oberfläche ist über der derben, ungefähr zwei Drittel des Ganzen einnehmenden Tumormasse gröfstenteils glatt. An der dieser glatten Partie entgegengesetzten Seite sitzt die noch deutlich als Drüsenorgan zu erkennende Parotis kappenartig auf. Auf dem Durchschnitt erscheint mikroskopisch die Grenze zwischen Parotis und Tumor ziemlich scharf. Die Parotis umgreift ungefähr die Hälfte der Geschwulst. Die Drüsenläppchen scheinen zum gröfsten Teil noch normal. Die Tumormassen haben im Centrum einen graugelben Farbenton, während die wellenförmig verlaufenden peripheren Schichten ein graurotes Aussehen zeigen. In mikroskopischen Präparaten findet sich das ganze Centrum der Geschwulst nekrotisiert, und nur in der peripheren $\frac{1}{2}$—$\frac{3}{4}$ cm breiten Schicht wuchern die kräftigen Tumormassen. Die Geschwulstzellen

bilden kurze Spindeln, die nur an einzelnen Stellen, wohl infolge Raumbeengung polygonale und selbst Rundzellen ähnliche Form annehmen. Äufserst wechselnd sind die Gröfsen der einzelnen Zellen. In der der Parotis anliegenden Zone des Tumors laufen zwischen den Sarkomzellen noch einzelne Drüsengänge der Parotis. Die kleineren von diesen lassen ein Lumen nicht mehr erkennen; trotzdem sind nirgendwo cystische Erweiterungen vorhanden. Die Ursache hiefür liegt wohl, wie sich nachweisen läfst, in einer frühzeitigen Kompression der Gefäfse, infolge deren die Sekretion aufhört und die eigentliche Drüsenzelle der Nekrose anheimfällt. Der direkte mechanische Druck auf die Drüsenzellen erscheint von untergeordneter Bedeutung. Die gröfseren Ausführungsgänge der Ohrspeicheldrüse lassen sich noch an der Grenze der Nekrose und dem ganzen Sarkomgewebe nachweisen, sie widerstehen also sehr lange den andrängenden Geschwulstmassen. Einige davon zeigen noch ein deutliches Lumen, trotzdem sie ganz von dem Tumor umwuchert sind. Die stärkeren die Parotis durchziehenden Bindegewebszüge sind äufserst straff und fest und scheinen dem Tumor stärkeren Widerstand entgegenzusetzen. Dadurch, dafs den Geschwulstmassen ein längerer Halt geboten ist, wird die Grenze des Tumors sehr scharf und die mikroskopisch deutlich sichtbare Grenze zwischen Tumor und Parotis erklärlich. Wenn aber gesagt ist, dafs die Parotis nur der Hälfte des Tumors aufsitzt, so ist daraus nicht zu schliefsen, dafs die Geschwulst von aufsen an die Parotis herangewachsen ist, sondern wir müssen annehmen, dafs die Metastase in der Parotis selbst zu wuchern begonnen hat. Es finden sich nämlich an einem mikroskopischen Präparat durch den ganzen Tumor in der ganzen Peripherie der Geschwulst die Reste von gröberen Gängen der Ohrspeicheldrüse, also mufs die Wucherung vom Innern der Drüse ausgegangen sein. Bei den kleinen, in der Nachbarschaft liegenden, kaum vergröfserten Lymphdrüsen sind nur in einzelnen kleinen metastasische Heerde nach-

weisbar. Die Wucherung mufs nach den mächtigen Zellformen, den ziemlich reichlichen Kernteilungsfiguren und der starken Leukocyteneinwanderung eine ziemlich rapide gewesen sein.“

Nachdem der Bulbus (Tafel II) etwa 4 Monate in Müller's Flüssigkeit gehärtet ist, wird der vordere Abschnitt desselben mit dem die Cornea vollständig verdeckenden Tumor nach genügender Auswässerung und Nachhärtung in Alkohol in Celloidin eingebettet und mit dem Mikrotom in Serienschnitte zerlegt. Ein grofser Teil der letzteren wird mit Haematoxylin, respektive Haematoxylin und Eosin gefärbt; diese Präparate liegen der nachfolgenden Beschreibung des mikroskopischen Befundes zu Grunde. Wie schon die Betrachtung der Schnittfläche lehrt, ist die der Hornhaut aufliegende Geschwulstmasse von einer grofsen Zahl von hellen, septenähnlichen Gewebsstreifen durchsetzt; dieselben heben sich an den gefärbten Präparaten noch viel deutlicher und schärfer ab und sind der makroskopische Ausdruck für einen gelappten, knolligen Bau der präcornealen Neubildung. Wie die Untersuchung von Schnitten aus der Mitte des Tumors mit scharfer Vergröfserung ergibt, ist derselbe nur in der Gegend des Limbus mit der Cornea verwachsen, während die Basis desselben fast durchweg durch einen feinen Spalt von dem Cornealgewebe getrennt ist. Während in diesem Spalt, der Vorderfläche der Cornea entsprechend, die Bowman'sche Membran, welche durch einen leicht welligen Verlauf gekennzeichnet ist, zum gröfsten Teil freiliegt, sieht man in der Mitte sowohl auf der Hinterfläche des Tumors wie auf der gegenüber liegenden Partie der Bowman'schen Membran einen dem normalen Cornealepithel analogen Streifen eines mehrfach geschichteten Epithels. Ferner findet man an der Basis der Geschwulst jederseits einen tiefen Einschnitt zwischen Sklera und Tumor, welcher von einer Fortsetzung des Conjunktivalepithels und des die ganze Geschwulst überziehenden Epithels erfüllt ist. Unter diesem Epithel sieht man sowohl an der Basis, wie auf der Kuppe

des Tumors ein mehrschichtiges Bindegewebe, welches zum Teil sehr gefäfsreich ist und durch jene bereits makroskopisch sichtbaren Septen, welche den Tumor von vorne nach hinten durchziehen, in Verbindung stehen, sodafs dadurch das Bild einer lappigen, respektive knolligen Geschwulst hervorgerufen wird. In die einzelnen Knoten der Neubildung ziehen von den Septen noch Bindegewebszüge hinein, welche die Hauptknoten in kleinere, scharf umschriebene Felder teilen und dem ganzen Neoplasma dadurch den Charakter eines alveolären Tumors verleihen. Aus den einzelnen Septen verlaufen in die Geschwulstmasse dünnwandige, mit Blutkörperchen strotzend gefüllte Gefäfse, deren Wandung zum Teil nur durch das Endothelrohr und die dicht daranstofsenden Geschwulstzellen gebildet wird, die an anderen Stellen aber auch zwischen Endothelrohr und umgebender Geschwulstmasse eine schmale, homogene und leicht hyalin glänzende Wandung zeigen. Die Alveolen werden zum gröfsten Teil von Spindelzellen, die ohne Zwischensubstanz dicht aneinander gelagert sind, erfüllt. Dieselben sind gröfstenteils unpigmentiert. In der Nähe der Gefäfse findet man aber auch pigmentierte Zellen von bräunlich roter Farbe und intensivem Krystallglanz, die z. T. am Rande von Blutextravasaten zwischen den Geschwulstzellen, z. T. aber auch innerhalb der Extravasate gelegen sind und durch diese Art der Anordnung die Herkunft des Pigments von dem Farbstoff der roten Blutkörperchen bekunden. Man sieht teils rundliche, zellige Gebilde, deren Kern durch seine blaue Farbe von dem braunroten Protoplasma der Zelle sich abhebt und den Zellleib mit gleichmäfsig feinen, hellen und gelblichen bis dunkelbraunen Körnchen erfüllt, oder man sieht rundliche, respektive unregelmäfsige, braune, kernlose Körnerhaufen, deren einzelne Körner von der Gröfse eines Punktes bis zu der eines roten Blutkörperchens variieren und die alle Farbenübergänge vom Hellbernsteingelben bis zum Braunroten zeigen.

In den Randknoten hat das Pigment einen viel dunkler braunen Farbenton; hier ist es teils frei, teils an Zellen ge-

bunden und sowohl in runden wie in spindelförmigen Zellen abgelagert. Auch dieses offenbar ältere, dunkelbraune Pigment findet man vorwiegend in der Nähe von Gefäfsen. In einzelnen Knoten sieht man nekrotische Partieen, in welchen sich die Zellkerne nur undeutlich oder gar nicht gefärbt haben, in anderen umfangreiche Hämorrhagieen, an deren Stelle die roten Blutkörperchen abgeblafst erscheinen und ihren Farbstoff an die Umgebung abgegeben haben. Hier findet man daher auch häufig die von Langhans zuerst geschilderten blutkörperchenhaltigen Zellen, welche offenbar die Vorstufe der oben geschilderten verschiedenfarbigen Pigmentzellen bilden. Es sind zumeist rundliche, den weifsen Blutkörperchen sehr ähnliche, aber gröfsere Zellen, dazwischen finden sich auch spindelförmige Geschwulstzellen, welche ebenfalls Blutpigment aufgenommen haben. Die den ganzen Tumor einschliefsende Bindegewebskapsel zeigt an der Oberfläche stellenweise zellige Infiltration und dazwischen dünnwandige, feinere und gröbere Gefäfse, in deren Umgebung sich Haufen körnigen, rotbraunen, glänzenden Pigments befinden, welches vollständig Haemosiderin gleicht. Die Hinterfläche der Cornea hat einen ausserordentlich welligen Verlauf; das Cornealgewebe zeigt in seinem Bau keine Abweichung von der Norm und keine neugebildeten Gefäfse. Im Übrigen bietet der vordere Bulbusabschnitt bei der mikroskopischen Untersuchung keine Anomalie. — Die histologische Untersuchung hat demnach ergeben, dafs die Geschwulst ihren Ausgang vom Limbus genommen und die Cornea einfach überlagert hat, ohne in das Parenchym derselben einzudringen. Dabei ist das Epithel teilweise von der Bowmanschen Membran abgestreift, in der Mitte aber erhalten geblieben und durch den Druck des Tumors abgeplattet, während die Cornea selbst, nach dem welligen Verlauf der Bowmanschen und Descemet'schen Membran zu schliefsen, eine leichte Faltung erfahren hat.

Zum Nachweise der Herkunft des Pigments wurden einzelne Schnitte nach Perls mit Ferrocyankali und Salzsäure

behandelt. Nachdem die Präparate 24 Stunden in diesem Gemisch gelegen, zeigte sich der gröfste Teil der braunen Körnerhaufen, wie auch der mit feinem, körnigen, braunen Pigment erfüllten Zellen blaugrün verfärbt. An einzelnen Stellen sieht man zwischen den bläulich gefärbten noch unveränderte braune Pigmentmassen; an anderen Stellen haben die Pigmenthaufen einen grünlichen Farbenton angenommen. Es sei ferner noch hervorgehoben, worauf bereits E. von Hippel in seiner Arbeit über Siderosis bulbi aufmerksam gemacht hat, dafs auch das Pigment der Pars ciliaris retinae einen bläulich grünen Farbenton angenommen hatte. Eine ähnliche Farbenveränderung ist auch schon früher von Herrn Prof. Vossius mit der Schwefelammoniumreaktion konstatiert, was E. von Hippel in seinem Aufsatz zu erwähnen vergessen hat.

Die Schnitte, die 36 Stunden in verdünnter Salzsäure gelegen haben, zeigen eine nahezu vollständige Entfärbung des braunen Pigmentes.

Es ist also durch mikrochemische Reaktionen der Beweis erbracht, dafs das Pigment der vorliegenden Geschwulst eisenhaltig war und einen hämatogenen Ursprung hatte.

An diese beiden von mir beobachteten Fälle reihe ich eine Zusammenstellung aus der einschlägigen Litteratur unter den oben genannten Einschränkungen. Zur besseren Übersichtlichkeit und um das Wesentliche an den einzelnen Fällen hervortreten zu lassen, habe ich die Tabellenform gewählt.

Zuvor möchte ich jedoch noch auf die Angaben Virchow's über unsere Tumorart zurückkommen. Er schreibt in seinem Werke über die krankhaften Geschwülste: „Die primär äufseren Melanosarkome des Auges kommen an denselben Stellen, wie die Melanome vor, nämlich an der Hornhautgrenze, wo sie sich als flachrundliche, häufig etwas körnig oder lappig aussehende Geschwülste von graubräunlicher, brauner oder schwarzer, häufig etwas fleckiger Farbe erheben. Zuweilen wachsen sie über die ganze Hornhaut, und zwar unter dem

Epithel derselben, wie ein Pannus carneus fort. Werden sie gröfser, so wird auch ihre Oberfläche unregelmäfsiger, höckeriger und sie stellen dann eine der von den älteren Schriftstellern unter dem Namen des Staphyloma racemosum beschriebenen Formen dar. Sie enthalten meist sehr schöne gefärbte und ungefärbte Spindelzellen". Am selben Orte gibt er in Fig. 149 die Abbildung eines Präparats, dessen Beschreibung folgendermafsen lautet: „Reines melanotisches Spindelzellensarkom der Conjunktiva und Cornea. Das innere Auge ist ganz frei. Die Geschwulst ist leicht lappig; einzelne Lappen heller, andere dunkler, alle gefleckt. (Präp. Nr. 676.) Natürliche Gröfse". Weitere Einzelheiten fehlen. Diesen Fall habe ich wegen seiner ungenauen, kurzen Beschreibung in die folgende Tabelle nicht aufgenommen. Aufserdem möchte ich noch darauf hinweisen, dafs Lagragne in seinem neuerdings erschienenen Studium über die Geschwülste des Auges, der Orbita und seiner Umgebung einige Fälle der ältern und neuern Litteratur kurz angeführt hat, die den Ursprung der präcornealen Sarkome aus dem Limbusgewebe erkennen liefsen, mir aber im Original nicht zugänglich gewesen und von Lagragne selbst nur sehr oberflächlich excerpiert sind, so dafs ich sie für die Tabelle nicht verwerten konnte. Ob unter den 23 Fällen von Melanosarkomen des Auges, welche Lyder Borthen zusammengestellt hat, auch Fälle von praecornealem, aus der Limbuszone hervorgegangenem Sarkom angeführt sind, habe ich aus den Referaten in Michel's Jahresbericht 1892 und in dem Centralblatt von Hirschberg nicht ersehen können.

Nr.	Autor	Patient	Anamnestische Angaben	Status bei der Aufnahme
1	Heddaeus	54jähr. Mann	Innerhalb 3 Jahren war auf dem rechten Auge am Limbus eine schwarzbraune, maulbeerartige Geschwulst entstanden.	Tumor von teigiger Consistenz, ca. 4 Erbsen grofs, von durchscheinender Membran überzogen. Iris mit gelbbraunen Flecken besetzt. Angrenzende Cornea intakt. Sehvermögen erhalten.
2	Steffan	52jähr. Mann	Tumor entwickelte sich seit ungefähr 1 Jahr.	Am Corneoskleralbord Tumor von ca. 3—4 Linien Höhe. Pupillargebiet frei. Visus intakt.
3	Berthold	58jähr. Frau		Tumor auf der oberen äufseren Corneahälfte u. der anliegenden Sklera; stark vaskularisiert. Untere innere Hornhauthälfte klar. Iris normal. Pupille zur Hälfte sichtbar.
4	Estlander	33jähr. Mann	Nach einem Stofs gegen das rechte Auge hatte sich ein roter Fleck gebildet, der in der Zeit von 6 Jahren allmählig schwarz wurde.	Erbsengrofse, gestielte, schwärzliche Geschwulst, vom Cornealrande ausgehend, aus den Augenlidern hervorragend.
5	v. Münster	30jähr. Frau	Im Verlaufe von 4 Jahren erst Ätzungen eines ohne Veranlassung am Cornealrande entstandenen schwarzen Fleckens, dann 2malige Abtragung ca. himbeergrofser Tumoren am selben Orte. Im Verlaufe von weiteren 8 Jahren Entwicklung des neuen Tumors.	Unregelmäfsige, bleigraue Geschwulst vom lateralen Corneoscleralrand ausgehend, bedeckt $^1/_3$ der Pupille und einen Teil der Sklera. Conjunctiva bulbi verfärbt. Kein Schmerz, keine Empfindlichkeit. Cornea durchsichtig, Sehkraft vollständig erhalten.

Therapie	Ergebnis der mikroskopischen Untersuchung	Weitere Nachrichten
Exstirpation	Rundzellensarkom mit Pigment	Die operierte Region des Limbus behielt gelbbraune Färbung, die nach 1/4 Jahr noch bestand. 2 Jahre nachher Limbus normal.
Exstirpation	Die gegebene Abbildung erinnert lebhaft an ein Rundzellensarkom (cf. Berthold). Steffan schloſs auf Medullarcarcinum. Kein Pigment.	1 Jahr später noch keine Recidive.
Enucleatio	Netzzellensarkom mit Pigment. Inneres des Auges unverändert. Bowman's Membran gut erhalten. Cornealepithel verdickt, zieht über den Tumor hin.	
Exstirpation	Melanosarkom mit Rundzellen.	5 Jahre nachher Recidive am oberen Teile des Bulbus und der Cornea. Exstirpation.
Enucleation	Spindelzelliges Melanosarkom mit Übergang in carcinomatösen Bau. Gegen das eigentliche Hornhautgewebe war Tumor scharf abgegrenzt durch die vordere glashelle Lage der Cornea. Hornhaut- und Conjunktivalepithel zogen ohne Unterbrechung über das Neoplasma hinweg.	1/2 Jahr darauf Exstirpation einer Excrescenz am Optikusstumpf. 1 Jahr darauf Excision eines weiteren schwarzen Fleckens am unteren Augenlid. Einige Monate später Abtragung eines Pigmentfleckens in der Augenhöhle, die sich als einfache Pigmentierung des Narbengewebes mit kleinzelliger Infiltration erweist. 3 Monate nachher noch kein weiteres Recidive.

Nr.	Autor	Patient	Anamnestische Angaben	Status bei der Aufnahme
6	Markham	50jähr. Mann	Erst Ätzung, dann Exstirpation von Geschwülsten, die am oberen inneren Hornhautrande nach angeblicher Läsion des Bulbus durch ein Stück Kohle entstanden waren.	Schwarze, die Hornhaut von oben her bedeckende Geschwulst
7	Lawson	?jähr. Mann	Vor 2 Jahren Fleck auf der Conjunktiva bemerkt. Excision.	Tumor auf der Sklera und angrenzender Hornhaut, seit 2 Monaten gewachsen.
8	Bajardi	59jähr. Mann	Vor 2 Jahren Exstirpation eines Tumors am innern obern Rand der rechten Cornea. Erneutes Wachstum.	Tumor am innern obern Corneoscleralrande des rechten Auges.
9	Holmes	40jähr. Frau	Seit vielen Jahren kleiner schwarzer Fleck am innern oberen Limbus corneae des linken Auges. Sehvermögen kaum geschädigt. 2malige Abtragung.	Centrum des Tumors mit dem Corneoscleralrand dicht verwachsen, die seitlichen Teile überlagern Cornea und Sclera, ohne damit verwachsen zu sein.
10	Hirschberg	51jähr. Mann	Seit 8 Monaten bemerkte P. eine kleine, linsengrofse Erhabenheit im Auge, welche wie Glas glänzte, stetig wuchs und seit einigen Monaten schwarz wurde.	Tumor bedeckt die rechte Hornhauthälfte und angrenzende Sclera, mit der er fest verwachsen ist.
11	Jäger		Aus einem seit Kindheit bestehenden braunroten Flecken hatte sich in 2 Jahren der Tumor entwickelt.	Tumor, Cornea und Sklera teilweise bedeckend.

Therapie	Ergebnis der mikroskopischen Untersuchung	Weitere Nachrichten
Enucleation	Melanosarkom.	Einige Monate nach der Operation Entfernung eines kleinen braunen Fleckens in der Conjunktiva. 1 Jahr nachher noch keine Recidive.
Enucleation	Rundzellenmelanosarkom	
Enucleation	Melanotisches Rundzellensarkom, vom subepithelialen Bindegewebe des Limbus ausgehend. Elastica anterior überall normal.	Dauernde Heilung.
Enucleation	Gestieltes Rundzellensarkom vom Limbus corneae ausgehend, pigmentiert.	
Enucleation	Melanosarkom.	Nach 1 ½ Jahren ist P. noch vollkommen gesund.
Exstirpation	Melanosarkom.	

Nr.	Autor	Patient	Anamnestische Angaben	Status bei der Aufnahme
12	Schiefs-Gemuseus	55jähr. Patient	Seit ½ Jahr kleiner Fleck nach aufsen am Stern, der allmählig über das Auge gewachsen war.	Tumor am Corneoscleralbord, ½ cm über die übrige Bulbusoberfläche prominierend, unbeweglich mit der Basis verwachsen.
13	Socin	61jähr. Mann	Seit 9 Monaten kleine, schmerzlose Geschwulst am linken Auge, die vor 5 Monaten exstirpiert wurde, aber schon nach 6 Wochen wieder zu wachsen angefangen hatte.	Nach unten und innen von der Cornea eine auf letztere herüberwachsende fleischrote Geschwulst von 10mm Durchmesser. Tumor von der normalen Cornea abgegrenzt, letztere in seiner Umgebung getrübt. Vordere Kammer intakt. S = 1/10.
14	Stegmann	57jähr. Mann	In der Zeit von 8 Jahren mehrmals Haemophthalmus externus am rechten Auge. Conjunktivitis.	An der Hornhautgrenze des rechten Auges ½ erbsengrofser Tumor, der rapide gewachsen war.
15	Weinbaum	40jähr. Frau	Seit Mitte 1880 kleine Geschwulst am linken Auge. 29. I. 1881 Excision eines Melanoms am inneren Limbus. 27. VI. und 3. VIII. Recidive ober- und unterhalb der Cornea abgetragen.	22. XI. 81. Wallnufsgrofser, roter höckeriger Tumor, von innen her die Cornea überlagernd. Cornea, soweit zu sehen, klar. P. sieht Schein kleinster Lampe u. zählt Finger auf 2 m.
16	Derselbe	33jähr. Mann	Vor 7 Jahren erbsengrofses, nicht pigmentiertes Spindelzellensarkom auf der äufseren Hälfte der Sklera exstirpiert, das seit 1½ Jahren entstanden war.	Linsengrofser, schwärzlicher, dem Limbus des linken Auges aufsitzender Tumor. Soll sich erst seit 4 Wochen gefärbt haben. Stelle der früheren Geschwulst normal. In der Cornea einzelne kleinere dunkle Flecke.

Therapie	Ergebnis der mikroskopischen Untersuchung	Weitere Nachrichten
Enucleatio	Von der Cornea ausstrahlende pallisadenförmige Septa durchziehen die Neubildung. Tumor ist halb Carcinom, halb Sarkom, enthält kein Pigment.	
Enucleatio	Gemischtes Sarkom, scharf von Cornea und Sklera abgegrenzt, sendet aber Fortsätze in diese Haut. Das Neoplasma läfst sich oben und aufsen leicht von der Cornea abheben, ist aber nach innen und unten fest mit ihr verwachsen.	Nach 9 Monaten noch kein Recidive.
Exstirpation, da das andere Auge amblyopisch ist.	Melanosarkom.	Nach 1 Jahr das 1. Recidive entfernt. Einige Monate später noch eines. Brechende Medien intakt. — 5 Monate darauf Abtragung eines weiteren Recidivs von der Gröfse eines Gerstenkorns.
Enucleatio	Grofszelliges Rundzellensarkom ohne Pigment. Inneres des Auges intakt.	10. II. 82. Neue Geschwulst zwischen den Lidern. In der Mamma zahlreiche Knoten, Achseldrüsen rechts infiltriert, Leber vergröfsert, mit unregelmäfsigen Knoten, ebenso in der Bauchhaut Knoten. 22. II. 82. Exitus letalis Befund: Sarkombildungen an den erwähnten Stellen.
Exstirpation	Grofszelliges Spindelzellensarkom.	P. starb 9 Jahre nachher an Phthisis. Das operierte Auge war bis zum Schlufs gesund.

Nr.	Autor	Patient	Anamnestische Angaben	Status bei der Aufnahme
17	Vossius	67jähr. Mann	Seit 3 Jahren brauner Fleck im Weifsen des rechten Auges. Seit $^1/_2$ Jahr Entwicklung einer Geschwulst. P. kann seit $^1/_4$ Jahr nichts mehr sehen.	Der zwischen den Lidern pilzförmig hervorgewucherte Tumor ist graurot und bedeckt die Cornea und anstofsende Sklera bis ungefähr zur Insertionsstelle der 4 geraden Augenmuskeln. Conjunktiva bulbi stark geschwellt.
18	Wiegand	77jähr. Mann	Seit 30 Jahren rötlicher Fleck auf dem rechten Auge. Vor 5 Monaten entwickelte sich in der Nähe des inneren Hornhautrandes eine erbsengrofse Geschwulst. Seit ca. 5 Wochen ähnliche Geschwulst auf dem obern Hornhautrande.	Weiche rotbräunliche Geschwulst Von der Cornea nur mehr der untere innere Quadrant sichtbar. Vordere Kammer abgeflacht. Iris verfärbt. Pupille eng. P. sieht auf $1^1/_2$ m Finger. Bild vom Augenhintergrunde ist nicht zu erhalten.
19	Derselbe			Tumor stellt flaches Läppchen dar von ca. 1,5 cm Länge, 1 cm Breite, 3—4 mm Dicke, sitzt pilzförmig auf dem Limbus.
20	Remak	Frau	Vor 3 Jahren war am Corneoskleralbord ein Tumor entstanden, der 3mal operiert worden war. Seit 1 Jahr Sehkraft verloren.	Graurötlicher Tumor von der Gröfse eines kleinen Apfels.
21	Silex	63jähr. Frau	Seit ca. 10 Jahren schwärzliche Flecken auf dem linken Auge, die seit 2 Monaten sehr schnell zunehmen.	Auf dem innern Hornhautrande haselnufsgrofse, höckerige, weiche, schwärzliche Geschwulst. Conjunktiva bulbi bräunlich verfärbt. S = $^6/_{10}$.

Therapie	Ergebnis der mikroskopischen Untersuchung	Weitere Nachrichten
Enucleation	Pigmentiertes gemischtzelliges Sarkom. Inneres des Auges normal. Cornea mitbeteiligt.	
Enucleation	Alveoläres Melanosarkom vom Limbus ausgehend. Tumor greift nicht in das Cornealgewebe über. Uvealtractus normal.	½ Jahr nachher Anschwellung in der rechten Submaxillargegend, 10 Monate nach der Enucleation am rechten unteren Lid. Recidive. Exenteratio orbitae mit Entfernung der Lider. Exstirpation des Submaxillartumors. P. 2 Jahre nachher noch gesund.
Enucleation	Gemischtes Rund- und Spindelzellensarkom mit Pigment. Inneres des Auges normal.	
Enucleation	Rund- und Spindelzellensarkom mit Pigment. Inneres des Auges normal.	
Exstirpation	Rundzellenmelanosarkom.	4 Jahre nachher Recidive an derselben Stelle excidiert. 2 Jahre nachher wieder und ebenso 1 Jahr darauf. Sehschärfe $^1/_{16}$.

Nr.	Autor	Patient	Anamnestische Angaben	Status bei der Aufnahme
22	Silex	64jähr. Frau		Am Limbus corneae des linken Auges rundliche, schwärzliche, höckerige Geschwulst. S = $^1/_{22}$.
23	Derselbe	29jähr. Mann	Seit 3 Jahren am linken Hornhautrande Tumor bemerkbar. Entfernung. Untersuchung: Adenom. 1 u. 2 Jahre nachher Recidive abgetragen.	Zur Zeit, 4 Jahre nach der ersten Operation, wieder Recidive: $^2/_3$ der Cornea von einem ca. 3 mm prominenten Tumor bedeckt. S. cyl + 25 D S = $^6/_{12}$.
24	Derselbe	49jähr. Mann	Seit 7 Jahren schwarze Knoten am linken Auge, die vor 5 und 4 Jahren excidiert wurden.	Schwärzliche Tumormassen am innern und untern Hornhautrande. S = $^1/_{24}$.
25	Bock	63jähr. Mann	In 2 $^1/_2$ Jahren gewachsener Tumor am linken Hornhautrande, die ganze Lidspalte ausfüllend. Exstirpation war dem P. schon vor 1 $^1/_2$ Jahren angeraten.	Blaugraue, rotbraun gesprenkelte Geschwulst.
26	Jegorow	50jähr. Mann		Tumor, der vom oberen Teil des Limbus corneae des rechten Auges ausgegangen war, bedeckte die ganze Region des Auges und der rechten Wange.
27	Hirschberg u. Birnbacher	48jähr. Mann	Vor 4 Jahren Rötung des rechten Auges, vor 3 Jahren ein schwarzes Pünktchen am Hornhautrande, das erst langsam wuchs. Seit $^1/_2$ Jahr Wachstum rapid.	Einem Teil der Cornea u. Sclera sitzt ein grofser Tumor auf.

Therapie	Ergebnis der mikroskopischen Untersuchung	Weitere Nachrichten
Exstirpation	Rundzellenmelanosarkom.	Sehvermögen $^1/_{14}$. — 9 und 16 Monate nachher Recidive an derselben Stelle entfernt. Irgendwelche Metastase nicht nachweisbar.
Exstirpation	Melanosarkom, stark vaskularisiert.	1 Jahr nachher Enucleatio bulbi wegen wiederholter Recidive an derselben Stelle, trotz ziemlich guten Sehvermögens. $2^1/_2$ Jahre später bis auf rheumatische Schmerzen noch ganz gesund.
Exstirpation	Melanosarkom. Inneres des Auges intakt.	Nach Operation S = $^1/_9$. — $^1/_2$ Jahr später Abkratzung eines erbsengrofsen Recidives am medialen Hornhautrande. 2 Jahre nachher Enucleatio bulbi wegen eines die ganze Cornea und Sklera bedeckenden Recidives. S. war noch Lichtschein.
Enucleation	Grofszelliges Rundzellensarkom mit reichlichem Pigment. Augeninneres normal.	6 Monate nachher noch kein Recidive.
Enucleation	Melanosarkom mit Rundzellen. Inneres des Auges intakt.	
Enucleation	Gemischtzelliges Melanosarkom. Augeninneres intakt.	$^1/_2$ Jahr darauf Exstirpation eines Recidives an der rechten Parotis. Weitere 2 Jahre darauf Extirpation eines Tumors am Muscul. deltoid. sinist., weiches Rundzellensarkom. Orbita normal.

Nr.	Autor	Patient	Anamnestische Angaben	Status bei der Aufnahme
28	Adamük	55jähr. Frau	Entwicklung seit einigen Jahren. Keine Entzündung, kein Trauma vorhergegangen.	Kolossaler, den gröfsten Teil der Wange u. linken Stirnhälfte einnehmender Tumor.
29	Derselbe	35jähr. Mann	P. ist erst vor einigen Monaten durch den ungenügenden Lidschluſs auf sein Leiden aufmerksam geworden.	Bedeutende Vergröfserung des linken Auges in allen Dimensionen.
30	Derselbe	40jähr. Mann	P. hat, so lange er sich erinnern kann, einen dunklen Fleck auf dem rechten Auge, der in den letzten Jahren schnell gewachsen ist und vor ca. 6 Wochen unter den Lidern hervortrat.	Tumor hängt am Cornealrand an. S = 0.
31	Pflüger	20jähr. Mann	In wenigen Wochen gewachsen.	Schwarzpigmentierte Geschwulst in einer Länge von 1 cm u. Breite von 2—4 mm dem äuſseren Cornealrande aufsitzend.
32	Derselbe	55jähr. Mann		Tumor d. Corneoscleralgrenze.
33	Baumgarten	Frau	P. bemerkte zuerst einen kleinen schwarzen Flecken in der Nähe des Limbus, der sich innerhalb 3 Jahren zu jetziger Gröfse entwickelte.	Aus schwarzen Knoten und Knötchen bestehende Geschwulst, welche die ganze untere Hälfte der Conjunktiva, Sklera und den unteren äuſseren Hornhautquadranten bedeckt.

Therapie	Ergebnis der mikroskopischen Untersuchung	Weitere Nachrichten
Enucleation	Sarkoma melanodes pericornealis. Augeninneres intakt.	Metastase vorn am Ohr unter der Haut, wallnufsgrofs, ebenfalls extirpiert.
Enucleation	Melanosarkom. Tumor ist vom Limbus ausgehend der Sklera entlang und diese teilweise durchsetzend, gegen den Sehnerv hingewachsen. Sekundäre Knoten im Ciliarkörper.	
Exstirpation	Pigmentiertes Spindelzellensarkom.	Nach mehr als 1 Jahr noch kein Recidive.
Exstirpation	Melanosarkom.	1 Jahr nachher noch kein Recidive.
Exstirpation	Melanosarkom mit alveolärem Bau.	Nach 4 Monaten Recidive. Excision mit Auskratzung. 15 Monate später noch kein Recidive.
Enucleation	Pigmentiertes Rund- und Spindelzellensarkom. Epithel der Cornea zieht über den Tumor hinweg. Von der Sklera ist derselbe durch das Episcleralgewebe, von der Cornea durch Bowmans Membran getrennt.	

Nr.	Autor	Patient	Anamnestische Angaben	Status bei der Aufnahme
34	Schmid	20jähr. Mädchen	Vor längerer Zeit an einem chronischen granulären Processs der Conjunctiva palpebrarum behandelt.	Zwischen den Lidern hervorragender Tumor, der ihren Schlufs verhindert.
35	Bull und Gade	71jähr. Mann	Vor 4 Jahren Schlag mit einem Zweig ins linke Auge. Am linken Hornhautrande war nach Resorption eines dabei entstandenen Blutfleckens ein schwarzer Fleck zurückgeblieben.	3 mm langer, 7 mm breiter Tumor. S = $^1/_6$.
36	Porywajew	73jähr. Mann	Seit Jahren bestehender Pigmentfleck.	Geschwulst auf der medialen Seite des Limbus corneae. Sehvermögen befriedigend.
37	Alt			Erbsengrofser Tumor am Limbus.
38	Meighan	57jähr. Mann	Vor 3 Jahren Verletzung mit einem rostigen Nagel am rechten Limbus corneae.	Kleine warzenartige Geschwulst am Corneoscleralimbus.
39	Reid	45jähr. Mann	Hatte am Corneoscleralbord kleinere Pigmentflecken, die immer gröfser wurden. 5 malige Exstirpationen.	Tumoren am Cornealrand.

Therapie	Ergebnis der mikroskopischen Untersuchung	Weitere Nachrichten
Enucleation	Unpigmentiertes Sarkom. Granulationszüge, vom Corneoscleralrande ausgehend, durchsetzen die Substantia propria corneae. Elastica anterior zerstört, elastica posterior erhalten.	
Enucleation	Melanotisches Rundzellensarkom. Inneres des Bulbus normal. Tumor reichlich vaskularisiert.	1 Jahr nachher noch kein Recidive.
Exstirpation	Pigmentiertes Mischzellensarkom.	Sehvermögen blieb befriedigend.
	Unpigmentiertes Sarkom mit grofsen Rund- und wenig Spindelzellen; gefäfsreich, Cornea unverändert.	
Exstirpation	Melanosarkom. Inneres des Auges frei von Tumoren.	Nach kürzerer oder längerer Zeit wiederholte Recidive entfernt. Schliefslich nahmen aber die Neubildungen so überhand, dafs 7 Jahre nach der 1. Operation die Enucleation vorgenommen wurde.
Enucleation	Alveoläres Melanosarkom. Sklera bereits ergriffen.	

Nr.	Autor	Patient	Anamnestische Angaben	Status bei der Aufnahme
40	Lagrange	75jähr. Frau	P. bemerkte vor 15 Jahren eine kleine Erhabenheit von dunkler Färbung am rechten Cornealrand, die sich nach 3—4 Jahren vergrößerte aber nach mehrmaliger Kauterisation verschwand. Bald erschien eine neue Geschwulst an derselben Stelle, die in einigen Monaten zu ihrer jetzigen Größe wuchs.	Kirchgroßer, schwärzlicher Tumor, der den vorderen Teil der Cornea und angrenzenden Sklera einnahm.
41	Derselbe	42jähr. Frau	Seit 2½ Jahren Entstehen eines schwarzen Tumors am inneren Cornealrande	Tumor der Bindehaut des rechten Auges, an der innern Seite, welcher auf die Cornea und Sklera sich erstreckte.
42	Despagnet	16 Monate altes Kind	Nach einem Abscefs am Cornealrande hatte sich an der zurückgebliebenen Ulcerationsstelle ein Tumor entwickelt.	Tumor auf dem Cornea-scleralrand.
43	Schultze	15jähr. Mädchen	Seit ca. 2 Jahren brauner Fleck an beiden Augen.	R. 3 bis 4 mm breites, braunrötliches Knötchen auswärts vom Cornealrand, auf der Sklera verschieblich. L.: in allen Durchmessern 6 mm messende Geschwulst auf dem Limbus, braunrot, weich, nicht auf die Cornea übergetreten.

Therapie	Ergebnis der mikroskopischen Untersuchung	Weitere Nachrichten
Enucleation	Melanosarkom. Cornea intakt. Nur die äufseren Lamellen der Cornea infiltriert. Epithelblatt durch die Geschwulst mechanisch abgehoben. Skleralgewebe normal.	1 Jahr nachher noch kein Recidive.
Enucleation	Melanosarkom. Reich an Gefäfsen und Blutungen, welche z. T. die Pigmentierung bedingen. Cornea nicht in Mitleidenschaft gezogen; Sklera normal.	
Enucleation	Melanosarkom; Geschwulstmasse im Cornealgewebe eingelagert. Iris adhärirt der Abscefsöffnung.	
Exstirpation (beiderseits)	Grofszellige Rundzellensarkome mit spärlichem Pigment.	$^1/_2$ Jahr nach der Exstirpation war noch kein Recidive und keine Metastase zu konstatieren.

Nr.	Autor	Patient	Anamnestische Angaben	Status bei der Aufnahme
44	Schultze	61jähr. Frau	Langsam wachsende Neubildung seit 3 Jahren; rechtes Auge.	Flacher weicher Tumor auf dem oberen Cornealrand, $^1/_3$ desselben umfassend, von schmutziggrauer Farbe. Conjunctiva bulbi in der Umgebung pigmentiert. R S = $^1/_9$. L + $^1/_{36}$ S = $^6/_9$.
45	Bloch	31jähr. Frau	Innerhalb 3 Monaten rasch gewachsen.	Auf dem linken Auge sitzt eine gestielte, eirundliche Geschwulst von fleischroter Farbe, glatter Oberfläche und derber Consistenz dem lateralen Hornhautrande auf.
46	Schmalz	69jähr. Frau	Vor 15 Jahren Schlag aufs linke Auge, das bald vollständig erblindete. Seit einigen Jahren Geschwulst, die vor $^3/_4$ Jahren noch erbsengroſs war.	Rötliche, lappiche, gestielte Geschwulst von Bohnengröſse mit glatter, glänzender Oberfläche, die die medialeHornhautfläche bedeckt und teilweise bis zur Plica semilunaris reicht.
47	Lawford	38jähr. Mann		Tumor am Corneoscleralrand.
48	Benson	13jähr. Knabe	Seit 5 Jahren kleine Flecken am Cornealrand.	Kleiner vorstehender Tumor am Limbus.
49	Schieſs-Gemuseus	60jähr. Mann	Seit 4 Monat. Geschwulst am linken Auge.	Am Cornealrande Geschwulst von 17 mm Länge, 10 mm Breite, 7 mm Höhe. S = $^2/_3$.
50	Derselbe	17jähr. Mädchen	P. ist vor 5 Jahren ein Stein ins rechte Auge geflogen. Seit der Zeit kleine Erhabenheit.	Tumor auf der Conjunktiva, die Cornea überragend.

Therapie	Ergebnis der mikroskopischen Untersuchung	Weitere Nachrichten
Exstirpation	Grofszelliges Rundzellensarkom mit spärlichem Pigment.	S = $^{6}/_{18}$. 1 Jahr später Recidive: Exstirpation. Weitere 1 $^{1}/_{2}$ Jahre später wieder Recidive, das das ganze Auge einnahm, so dafs die Exenteratio orbitae nötig wurde. Melanotisches Spindelzellen sarkom. Augeninneres intakt.
Exstirpation	Grofszelliges Rundzellensarkom von alveolärem Bau ohne Pigment.	Kein Recidive.
Exstirpation	Sarkom mit Spindel und Rundzellen. Pigment.	Metastatisches Rundzellensarkom der Submaxillardrüse links exstirpiert.
Exstirpation	Sarkom.	Schnelles Recidive.
Exstirpation	Pigmentiertes Sarkom.	
Exstirpation	Rundzellensarkom ohne Pigment.	
Exstirpation	Randzellensarkom.	2 Monate nachher Recidive an derselben Stelle abgetragen.

Nr.	Autor	Patient	Anamnestische Angaben	Status bei der Aufnahme
51	Schiefs-Gemuseus	70jähr. Mann	Seit 4 Monaten Wachsen der Geschwulst.	Bohnengrofser Tumor, der nach innen oben vor der Cornea des rechten Auges safs und in leztere noch 2 mm hineinragte. S = 1/2.
52	Derselbe	Frau	Vor 1 Jahr Pterygium operiert. Seit 1/2 Jahr Wachsen der Geschwulst. P. war schon als Kind augenkrank.	Innere Hälfte der Cornea und der Sklera des rechten Auges von einem unebenen vaskularisierten Tumor bedeckt. Pupille reagiert gut auf Licht. S = 7/200.
53	Derselbe	19jähr. Mann	Seit 2 Jahren auf dem linken Auge Knötchen, das seit ca. 1 Jahr zu wachsen begann.	Flache, 15 mm lange, ganz hohe rötliche Geschwulst mit höckeriger Oberfläche leicht beweglich, nicht druckempfindlich.
54	Pagenstecher u. Genth	40jähr. Frau		Von Cornea u. der dieselbe umgebenden Conjunktiva erhebt sich eine wallnufsgrofse Geschwulst mit ihrer gröfsten Ausdehnung medianwärts.
55	Dieselben	20jähr. Mann	Vor 5 Monaten Schlag gegen das rechte Auge; infolge dessen Geschwulstbildung an der Conjunktiva, die nach 3 monatlichem Bestand abgetragen wurde. 1 Monat später Recidive.	Tumor vom Limbus ausgehend, ist über den ganzen vorderen Teil des Auges verbreitet.
56	Panas	79jähr. Mann	Vor 29 Jahren Schlag auf den Limbus. Seit dieser Zeit Flecken von schiefergrauer Farbe. Seit 1 Jahr Entstehen des Tumors.	Melanotischer Tumor, der die ganze Cornea bedeckt, aber leicht von ihr abzuheben ist.

Therapie	Ergebnis der mikroskopischen Untersuchung	Weitere Nachrichten
Exstirpation	Melanosarkom. Der corneale Teil ist dunkel pigmentiert, das übrige hellrot. Reichliche Vascularisation.	Nach 1 Jahr noch kein Recidive.
Exstirpation	Rundzellensarkom mit einigen Riesenzellen. Inneres des Auges intakt.	
Exstirpation	Sarkom.	1 Jahr nachher noch kein Recidive.
Enucleation	Sarkom mit Spindel- und Rundzellen. Cornealepithel über der Geschwulst stark hypertrophisch.	
Enucleation	Sarkom mit Spindel- und Rundzellen. Mit Sklera und Cornea ist der Tumor fest verwachsen, stark vaskularisiert. Cornealgewebe mit Ausnahme eines schmalen, der Descemet'schen Membran anliegenden Streifens, vollständig infiltriert.	
Enucleation	Epitheliosarkom von alveolärem Bau. Riesenzellen. Reichtum an Pigment.	

Im Anschlufs an diese primären Geschwülste der Hornhautgrenze möchte ich noch auf einen von Kawka beobachteten Fall von sekundärem Melanosarkom des Corneoscleralrandes hinweisen: Bei einem 42jährigen Manne wurde ein kongenitaler Leberfleck zwischen den Schulterblättern angeblich infolge der Reibung des Tornistertragbandes schmerzhaft und vergrößerte sich. Bald erschienen melanotische Geschwülste auf dem Kopf, auf den oberen Augenlidern; auch auf der Conjunktiva des rechten Auges (unteres Lid) entwickelte sich ein gestielter, weicher, lappiger, leicht blutender Tumor, welcher den ganzen äufseren Augenwinkel einnahm. Die Autopsie zeigte melanotische Geschwülste in fast allen Organen.

Ziehen wir das Facit aus den vorliegenden 58 Beobachtungen, so fällt uns vor allem die Häufigkeit der Pigmentierung der Geschwülste ins Auge: von 58 Fällen sind 42, also 72,4 %, mit Sicherheit als pigmentiert bezeichnet. In einzelnen Fällen ist nur wenig Pigment gefunden. Jedenfalls findet sich auch bei den präcornealen Sarkomen die Erfahrung bestätigt, dafs pigmentierte Geschwülste häufiger vorkommen als Leukosarkome. Betreffs der Herkunft des Pigments in melanotischen Geschwülsten verweise ich auf die Arbeit von Herrn Prof. Vossius in Gräfes Archiv, in der er im Gegensatz zu Fuchs u. a., die das Pigment nur durch eine metabolische Thätigkeit der Zellen entstehen lassen, durch mikrochemische Untersuchung nachweist, dafs ein grofser Teil desselben jedenfalls hämatogenen Ursprungs sei. Die im Fall II ausgeführte Reaktion und die mikroskopische Untersuchung sind ein weiterer überzeugender Beweis für die Richtigkeit dieser Ansicht. Auch der in vielen Fällen ausdrücklich betonte Reichtum der Geschwülste an Blutgefäfsen scheint mir dafür zu sprechen. Die Gefäfse sind meist so dünnwandig, dafs Blutaustritt mit grofser Leichtigkeit erfolgen kann; aufserdem findet man die Pigmentmassen fast immer in der Nachbarschaft der Gefäfse oder in der Nähe der Hämorrhagien. In 18 Fällen lautet die Diagnose auf Rundzellensarkom, in nur 3 auf Spindelzellensarkom. 11 Tu-

moren der Litteratur sowie meine beiden waren gemischtzellige Sarkome; ich glaube nicht zu irren, wenn ich den gröfsten Teil derjenigen Fälle, bei denen eine nähere Angabe fehlt, unter diese Kategorie rechne, abgesehen natürlich von Fällen, bei deren Bezeichnungen mir „Epitheliosarkom", „halb Carcinom, halb Sarkom" angegeben sind.

Den ersten Anstofs zu der Entwickelung der Geschwülste scheinen, wie ich durch die mikroskopische Untersuchung meines ersten Falles erwiesen zu haben glaube, Gefäfsproliferationen zu bilden und erst in der Umgebung der neugebildeten Gefäfse treten die Geschwulstzellen auf. In meinem ersten Fall bildete ferner das Centrum eines der kleinen Geschwulstknoten im Umkreis der Cornea eine Hämorrhagie.

Ein besonderes Charakteristikum der epibulbären Sarkome ist ihr Verhalten gegen das Innere des Bulbus: sie haben nur geringe Neigung, nach innen zu wuchern, und lassen die hinter ihnen gelegenen Häute des Augapfels meistenteils intakt. Da infolgedessen Sehstörungen erst einzutreten pflegen, sobald die Wucherung die Cornea ergriffen hat und das Pupillengebiet bedeckt, kommen die Patienten erst im vorgeschritteneren Stadium zur Behandlung. Wieder andere führt erst die Erschwerung oder Unmöglichkeit des Lidschlusses mit den dadurch hervorgerufenen Beschwerden (wie Epiphora etc.) zum Augenarzt.

In der Mehrzahl der Fälle verhält sich auch die Cornea, und besonders Bowman's Membran sehr resistent gegen die Neubildung, sodafs nach Beiseiteschieben oder nach operativer Abtragung des Tumors volle Sehschärfe vorhanden ist. Selbst wenn bereits die ganze Hornhaut von den Tumoren überwuchert und eine grofse Geschwulst aus der Lidspalte gewachsen ist, kann die Bowman'sche Membran noch ganz intakt oder nur an einzelnen Stellen von Geschwulstzellenzügen durchbrochen sein. Die letzteren folgen gewöhnlich den Gefäfsen, welche von der Oberfläche nach der Tiefe vordringen.

In sehr vielen Fällen ist besonders betont, dafs das

Epithel der Conjunktiva und der Hornhaut unverändert über die Neubildung hinwegzog. Dies ist auch auf der dieser Arbeit beigelegten Tafel I deutlich zu sehen. Ulcerations- und andere degenerative Prozesse der Tumoren sind selten angegeben. Diese letzteren Momente mögen manche Autoren veranlafst haben, für die relative Gutartigkeit dieses Neoplasmas zu plaidieren. Silex und Schultze reden der Exstirpation mit Erhaltung des Bulbus das Wort. Eines anderen belehrt uns jedoch die Statistik. In 29 Fällen hatte die Neubildung einen so grofsen Umfang erreicht, dafs die Enucleation nötig wurde. Bei vielen dieser Patienten waren schon verschiedentliche Excisionen kleiner Tumoren vorhergegangen. In 4 weiteren Fällen wurde noch nach Exstirpation gröfserer Neubildungen die Enucleation oder sogar Exenteration der Orbita nötig. In 58 % endigte also die Krankheit mit Verlust des Auges, eine Zahl, die jedenfalls durch folgenden Umstand noch erhöht wird: Von den 22 Fällen, in denen die Exstirpation gemacht wurde, fehlen von 6 alle weiteren Nachrichten, 5 werden nach 1 Jahr, 1 nach 2 und 1 nach 9 Jahren noch als normal bezeichnet, von einem wird „kein Recidive" ohne jegliche Angabe der Zeit berichtet. Die übrigen 8 wurden in kürzerer oder längerer Zeit (einer 5, einer 4 Jahre nachher) noch von Recidiven befallen; jedenfalls wird es bei manchen von diesen Patienten noch zu einer radikaleren Operation gekommen sein. Metastasen an den übrigen Teilen des Körpers waren in 7 Fällen vorhanden. In 2, darunter bei einem meiner Fälle, trat nachgewiesener Mafsen Exitus letalis an Metastasen ein. Für die ersten Stadien des Prozesses, wo erst kleine Knoten im limbus zur Beobachtung kommen, scheint mir zunächst die Exstirpation derselben eventuell mit nachfolgender Cauterisation der Geschwulstbasisregion gerechtfertigt. Recidive können ebenfalls, so lange sie noch klein sind, direkt mit Messer und Scheere angegriffen werden. Treten aber schnell nacheinander Rückfälle auf, so dürfte die Radikaloperation mit Enucleatio bulbi selbst bei untadelhaft guter Sehschärfe vorzuziehen sein.

In diesen Fällen kann bereits eine Keimaussaat in die entferntere Umgebung des Auges eingetreten sein, wie mein erster Fall lehrt, und erst nach Jahren relativen Wohlbefindens das Leben der Patienten durch umfangreiche Metastasen bedrohen. Selbstverständlich ist es, dafs man nicht wegen eines etwa stecknadelkopfgrofsen Knötchens zur Enucleationsscheere greifen wird. Sollte das andere, von dem destruktiven Prozefs nicht befallene Auge amblyopisch sein, so wird auch dieser Umstand unser therapeutisches Handeln beeinflufsen müssen.

Hervorzuheben ist das relativ häufige Befallensein der Ohrspeichel- und Submaxillardrüsen. Von den enucleierten Patienten fehlt bei 18 jede weitere Nachricht, 6 waren nach ca. 1 Jahr noch gesund, einer wird als dauernd geheilt bezeichnet und die übrigen hatten noch Recidive aufzuweisen. Fälle, bei denen wie bei Nr. 43 beide Augen befallen sind, gehören jedenfalls zu den Seltenheiten. Die Differentialdiagnose, ob Carcinom, ob Sarkom ist für die Therapie ziemlich belanglos: auch Carcinome des Limbus sind nach übereinstimmender Angabe der Autoren von solcher Bösartigkeit, dafs die Entfernung des Auges geboten ist.

Unter den von der Krankheit befallenen Personen waren 34 Männer, 20 Frauen, ein 16 Monate altes Kind; bei drei Kranken war das Geschlecht nicht angegeben. Unter den Männern war der jüngste 13, unter den Frauen 15 Jahre alt. Bei den Männern ist das Durchschnittsalter 49,5, bei den Frauen 45,8 Jahre. Das präcorneale Sarkom befällt demnach auch, wie das Sarkom überhaupt, besonders Individuen von mittlerem und höherem Lebensalter.

Angeborene oder seit vielen Jahren bestehende Pigmentflecken am Corneoskleralrand waren in 5 Fällen vor der Geschwulstbildung beobachtet worden. Dafs derartige Bildungen oft der Ausgangspunkt von bösartigen Geschwülsten werden können, ist schon lange bekannt; manche Autoren raten geradezu zur prophylaktischen Abtragung solcher Pigmentflecken. In 7 Fällen ist ein Trauma als Ursache für die

Entstehung der Neubildung angegeben. Nach dem heutigen Stand unserer Kenntnisse von den bösartigen Tumoren ist es durchaus wahrscheinlich, dafs Traumen irgendwelcher Art oder ihre Folgezustände (Narbe, Blutergufs etc.) an dazu prädisponierter Stelle zur Entstehung einer Geschwulst führen können. C. Löwenthal sucht in einer vor Kurzem erschienenen Arbeit den Zusammenhang zwischen Trauma und Tumor an der Hand von 800 Fällen darzuthun. Er gibt an dieser Stelle eine Übersicht über 316 Sarkomfälle, in denen ein Trauma als Ursache vorlag. Das überwiegende Auftreten des Sarkoms bei Männern (216 zu 97 Frauen) führt er darauf zurück, dafs dieselben durch die mancherlei Fährlichkeiten der verschiedenen Berufsarten Verletzungen häufiger ausgesetzt sind als Frauen. Nach seiner Statistik ist diejenige Geschwulstform, für welche am häufigsten ein Trauma als ätiologisches Moment aufgeführt wird, das Sarkom. Löwenthal betrachtet diese Frage mit Recht auch vom Standpunkte der sozialpolitischen Gesetzgebung für wichtig: Denn wenn es als sicher nachgewiesen gilt, dafs an Stelle einer Verletzung eine Geschwulst entstehen kann, so sind die Entschädigungsansprüche der Arbeiter in solchen Fällen als begründet anzusehen. Und in der That führt er einen Fall auf (Nr. 591 in seiner Statistik), bei dem ein Arbeiter mit Sarkom der Lunge, das sich in Folge einer schweren Contusion entwickelt hatte, die volle Unfallrente bezog.

Von den von mir aufgeführten Fällen figurieren 3 in seiner Arbeit (Nr. 4, 35, 38). Ich kann seine Angaben noch durch folgende Fälle ergänzen.

Fall 6: 50jähriger Mann, Geschwulst am obern innern Hornhautrand nach Verletzung durch ein Stück Kohle.

Fall 46: Vor 15 Jahren Schlag auf das Auge. Seit einigen Jahren Entwicklung der Geschwulst. (Frau)

Fall 50: Vor 5 Jahren Stein ins Auge. Seit dieser Zeit kleine Erhabenheit. (Frau).

Fall 55: Vor 5 Monaten Schlag gegen das Auge; infolgedessen sofort Geschwulstbildung. (Mann)

Fall 56: Vor 29 Jahren Schlag auf das Auge. Seit dieser Zeit Flecken. Tumor seit 1 Jahr. (Mann)

Zum Schlusse erlaube ich mir, meinem hochverehrten Lehrer, Herrn Prof. Dr. A. Vossius, für die gütige Überlassung des Materials und die freundlichst gewährte Unterstützung und Anregung bei Abfassung der Arbeit meinen aufrichtigsten Dank auszusprechen. Herrn Dr. Nieser, Assistenzarzt an der Giefsener Universitätsaugenklinik, spreche ich ebenfalls an dieser Stelle meinen herzlichsten Dank aus für die Herstellung der Photographieen, nach dem die dieser Arbeit beigelegten Abbildungen angefertigt sind.

Erklärung der beigelegten Abbildungen.

Tafel I.

Co = Cornea.
Ep = Epithel.
G, G = Gefäss.
Bl = Blutung.

Tafel II.

Sp = Septum.

Litteratur.

1. Virchow. Die krankhaften Geschwülste. II. Band.
2. Vossius. Lehrbuch der Augenheilkunde.
3. Heddaeus. Graefes' Archiv für Ophthalmologie. VIII. 1.
4. Steffan. Klinische Monatsblätter von Zehender. 1864.
5. Berthold. Graefes' Archiv für Ophthalmologie. XIV. 3.
6. Giulini. Beitrag zur Kenntnis des Melano-Sarkoms der Bindehaut. Inaug.-Dissert. Würzburg 1885.
7. von Münster. Casuistische Beiträge zur Kenntnis der präcornealen und conjunktivalen melanotischen Neubildungen. Inaug.-Dissert. Halle 1872.
8. Holmes. Archiv für Augen- und Ohrenheilkunde. VII. 2.
9. Hirschberg. Archiv für Augenheilkunde. X. 63.
10. Jäger. Über Staar und Staaroperationen.
11. Schiefs-Gemuseus. Jahresbericht der Augenheilanstalt zu Basel für 1876, 1880, 1887, 1888, 1890
12. Socin. Virchows Archiv 1871. Band LII.
13. Stegmann. Über ein recidivierendes Melano-Sarkom des Corneoscleralrandes. Inaug.-Dissert. München 1885.
14. Weinbaum. Graefes' Archiv für Ophthalmologie. XXXVII. 1.
15. Vossius. Graefes' Archiv für Ophthalmologie. XXXI. 2.
16. Wiegand. Graefes' Archiv für Ophthalmologie. XXIX. 4.
17. Remak. Archiv für Augenheilkunde. XVI.
18. Silex. Archiv für Augenheilkunde. XX.
19. Bock. Centralblatt für praktische Augenheilkunde. XIV.
20. Jegorow. Russische Zeitschrift für Ophthalmologie. 1884.
21. Hirschberg u. Birnbacher. Centralblatt für praktische Augenheilkunde. VII.
22. Adamük. Archiv für Augenheilkunde. XI. p. 19.
23. Pflüger. Berichte über die Augenklinik zu Bern. 1878 u. 1883.
24. Baumgarten. Archiv für Heilkunde. XVI.
25. Schmid. Graefes' Archiv für Ophthalmologie. XVIII.
26. Bull u. Gade. Archiv für Augenheilkunde. XXI.
27. Porywajew. Wjestnik Ophthalmologie. 1891.
28. Alt. Histologie des Auges.
29. Estlander. Melanosarkom utgaende fran conjunctiva bulbi. Finska läkares allskapets Handlingar. Bd. XIII. S. 256.

30. Meighan. Glasgow. med. Journal. XII. 1879.
31. Lagrange. Archives d'Ophthalmologie IV.
32. Schultze. Klinische Monatsblätter für Augenheilkunde. XXXII.
33. Bloch. Prager medizinische Wochenschrift. Nr. 51.
34. Schmalz. Beitrag zur Casuistik der Geschwülste der Conjunktiva. Inaug.-Dissert. Würzburg 1888.
35. Lawford. London. Hospital Reports. VII.
36. Benson. Revue générale. VI.
37. Noyes. Archiv für Augenheilkunde. IX.
38. Bajardi. Annal. di Ott. 1878.
39. D. Lagragne. Revue générale III. und Etudes sur les tumeurs de l'oeil etc. Paris 1893.
40. Markham, H. C. Med. Rewcd. p. 23.
41. Lawson. Transact. pathol. Soc. of London. p. 179.
42. Pagenstecher u. Genth. Atlas der pathologischen Anatomie des Augapfels.
43. Fuchs. Das Sarkom des Uvealtractus.
44. E. von Hippel. Graefes' Archiv für Ophthalmologie. XL. 1.
45. Archiv für klinische Chirurgie. Dr. Löwenthal. Bd. 49. 1.
46. Panas. Traité des maladies des yeux. Tome II.
47. Kawka. Über Melano-Sarkome. Inaug.-Dissert. Berlin 1883.
48. Lyder Borthen. Über 23 Fälle von melanotischen Geschwülsten des Bulbus. Norsk Magazin 1893 i. ref. Centralbl. f. Augenheilk. v. Hirschberg 1893 pg. 537.

Tafel I.
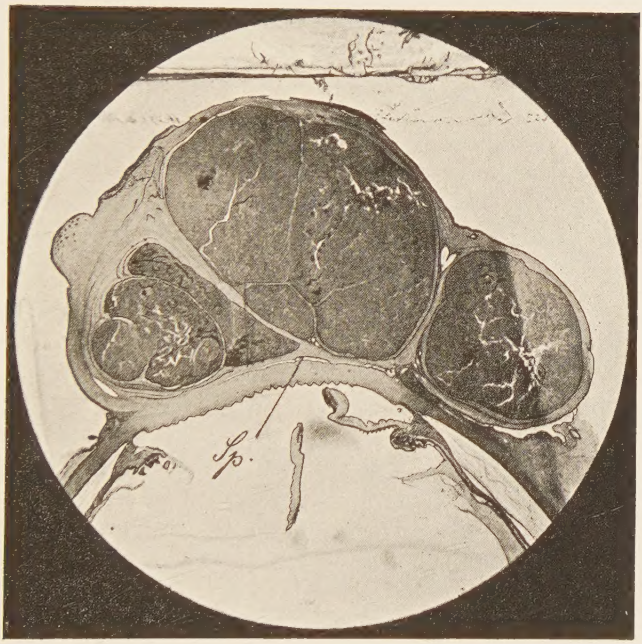
Tafel II.